

REPORTE DE CASOS / *Case report*

CRISIS HIPERCALCÉMICA CAUSADA POR ADENOMA PARATIROIDEO: REPORTE DE UN CASO CLÍNICO

Luis Agustín Ramírez Stieben,^{1,2*} Nahuel Luis Guadagnoli,¹ Gustavo Adolfo Sylvestre Begnis,³ Mariano Farías,⁴ Silvia Luján.¹

¹Servicio de Terapia Intensiva del Hospital Privado de Rosario. ²Servicio de Endocrinología Centro Médico IPAM. ³Servicio de Cirugía General del Hospital Privado de Rosario. ⁴Servicio de Nefrología, Grupo Gamma, Hospital Privado de Rosario, Argentina

Resumen

La hipercalcemia es un trastorno común que representa aproximadamente el 0,6% de todas las admisiones médicas agudas. El hiperparatiroidismo primario (HPTP) y las neoplasias malignas son las dos causas más comunes de elevación de los niveles séricos de calcio; constituyen, en conjunto, alrededor del 90% de todos los casos.

La presentación sintomática clásica de la hipercalcemia se observa con relativa poca frecuencia en el mundo desarrollado; la presentación más común es la detección asintomática en las pruebas bioquímicas. Sin embargo, en casos raros, el HPTP puede desarrollar hipercalcemia aguda, grave y sintomática, llamada crisis hipercalcémica (CH). Esta condición se asocia a alteraciones profundas en el estado mental y las funciones cardíaca, renal y gastrointestinal en presencia de concentraciones marcadamente elevadas de calcio sérico y paratohormona (PTH). Mientras que algunas elevaciones en el calcio sérico pueden ser bien toleradas, los síntomas de la CH son severos. Si el tratamiento se retrasa, la CH puede provocar la muerte.

Describimos el caso de un paciente masculino que ingresa en la unidad de cuidados

críticos por una CH secundaria a un HPTP por adenoma paratiroideo.

Palabras clave: hiperparatiroidismo primario, crisis hipercalcémica, adenoma paratiroideo.

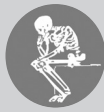Abstract

HYPERCALCEMIC CRISIS DUE TO PARATHYROID ADENOMA: REPORT OF A CLINICAL CASE

Hypercalcaemia is a most common disorder, accounting for approximately 0,6% of all acute medical admissions. Primary hyperparathyroidism (PHPT) and malignancy are the two most common causes of increased serum calcium levels, together accounting for about 90% of all cases.

The classical symptomatic presentation of hypercalcaemia is seen relatively rarely in the developed world, the most common presentation being asymptomatic and detected following on biochemical testing. However, in rare cases HPTP can result in acute, severe and symptomatic hypercalcemia, called hypercalcemic crisis (HC). This condition is associated with profound disturbances in mental status, and cardiac, renal, and gastrointestinal function in the presence of markedly increased serum calcium and parathyroid hormone (PTH) concentrations. While some elevations in serum calcium can be well to-

* E-mail: ramirez.stieben@gmail.com



lated, symptoms of HC are severe. If treatment is delayed, HC can result in death. We describe herein a case of a male patient who was admitted to the intensive care unit as a consequence of HC resulting from elevated PTH, secondary to a parathyroid adenoma.

We describe the case of a male patient who was admitted to the critical care unit for a HC mediated by PTH secondary to a parathyroid adenoma.

Key words: primary hyperparathyroidism, hypercalcemic crisis, parathyroid adenoma.

Introducción

La hipercalcemia es un trastorno sistémico cuyas manifestaciones clínicas están fuertemente influenciadas por la etiología, la edad del paciente, la severidad del cuadro y la rapidez de comienzo. El hiperparatiroidismo primario (HPTP) y las neoplasias son las dos causas más frecuentes de hipercalcemia, correspondiendo a un 90% de los casos.^{1,2}

Por su parte, el HPTP es un trastorno relativamente común causado por la sobreproducción autónoma de parathormona (PTH) y caracterizado por una elevación en la concentración sérica de calcio y niveles elevados o inapropiadamente normales de PTH.³

La crisis hipercalcémica (CH) es una complicación grave del HPTP que requiere un diagnóstico precoz y un tratamiento médico y quirúrgico urgente. Se define por la presencia de una concentración sérica de calcio total mayor de 14 mg/dl o valores entre 12 y 14 mg/dl con síntomas severos.⁴ Se produce por una acumulación y sobrecarga excesiva de calcio sérico que no logra ser depurado por el sistema renal. Los síntomas pueden ser inespecíficos, dificultando su diagnóstico e incluyen compromiso del sistema gastrointestinal, neurológico, cardiovascular y renal. Los casos graves se presentan con obnubilación, coma, deshidratación severa e insuficiencia renal. El diagnóstico tardío o el tratamiento inadecuado predispone a la muerte por paro cardíaco, insuficiencia renal o encefalopatía metabólica. El tratamiento incluye hidratación urgente y determinación de la causa subyacente. La paratiroidectomía es la única opción curativa para la CH secundaria a un HPTP y, en con-

traste con la mayoría de las cirugías paratiroides (que son electivas),^{5,6} es urgente y recomendada durante la misma admisión.⁷

Se describe el caso de un paciente masculino que ingresa en la unidad de cuidados críticos por una CH mediada por PTH.

Caso clínico

Paciente de 59 años con antecedentes de prostatitis crónica y consumo crónico de antiinflamatorios no esteroides por fascitis plantar, que ingresa en nuestra institución por un cuadro clínico progresivo caracterizado por astenia, mal estado general, mialgias generalizadas, hiporexia, disminución del ritmo diurético, náuseas y vómitos de contenido bilioso de tres días de evolución. Refería cambios del hábito evacuatorio con constipación y heces caprinas asociadas a una pérdida de 8 kg de peso corporal de aproximadamente un año de evolución.

Al examen físico presentaba signos clínicos de deshidratación con mucosas secas, disminución de la turgencia cutánea y enoftalmia. Signos vitales: tensión arterial 140/90 mm Hg, frecuencia cardíaca 110 latidos/minuto, frecuencia respiratoria 20 ciclos/minutos, temperatura axilar 36,3 °C. Vigil, orientado en tiempo, espacio y persona. Presentaba irritabilidad y labilidad emocional. Ritmo cardíaco regular, ruidos normofonéticos, sin soplos audibles. Murmullo vesicular conservado. Abdomen excavado, blando, depresible, indoloro, ruidos hidroaéreos conservados. Se constató hiperreflexia generalizada y temblor fino distal. No se observó meningismo ni foco neurológico.

gico. Cuello cilíndrico, no palpándose lesiones en tiroides ni región cervical.

En el análisis bioquímico de ingreso (Tabla 1, columna A) se constata elevación del calcio plasmático total (24,7 mg/dl), del calcio iónico plasmático (10,96 mg/dl) y de la PTH (2416 pg/ml; valores de referencia: 15-65 pg/ml) y deficiencia de vitamina D [25-hidroxivitamina D (25OHD): 13,9 ng/ml], asociada a una elevación de los productos nitrogenados (urea: 105 mg/dl y creatinina 2,84 mg/dl). Se inicia expansión con cristaloides (6000 ml de

solución salina 0,9% en las primeras 24 horas) y, posteriormente, diuréticos de asa (furosemida 20 mg cada 6 horas por vía intravenosa). Se infunde pamidronato (dosis única intravenosa: 90 mg) y, en el 2° día de internación, se decide terapia de reemplazo renal (hemodiálisis) de urgencia por persistencia de hipercalcemia (Tabla 1, columna B), que se realiza durante dos días consecutivos con respuesta satisfactoria. Simultáneamente se indica tratamiento con cinacalcet en una dosis de 30 mg/día por vía oral.

Tabla 1. Análisis bioquímicos al ingreso y durante la evolución de un paciente con crisis hipercalcémica

	Ingreso	2° día	1° día Pos cirugía	Valores normales
Calcemia (mg/dl)	24,70	23,90	10,40	8,50-10,50
Calcio iónico (mg/dl)	10,96	12,60		4,50-5,20
Fosfatemia (mg/dl)	3,70	3,60	4,10	2,50-5,00
PTH (pg/ml)	2416,00		224,00	15,00-65,00
25OHD (ng/ml)	13,90			>30,00
FAL (UI/l)	216,00			40,00-130,00
Uremia (mg/dl)	105,00	123,00		17,00-49,00
Creatininemia (mg/dl)	2,84	2,87		0,70-1,20
Natremia (mEq/l)	135,00	141,00		135,00-145,00
Potasemia (mEq/l)	3,70	3,20		3,50-5,00
Hematocrito (%)	41,10			36,00-53,00
Hemoglobina (g/dl)	13,30			12,00-16,00
Leucocitos (cél./ μ l)	23700,00			3900,00-11000,00
Glucemia (mg/dl)	122,00	134,00		70,00-110,00
Eritrosedimentación (mm/hora)	297,00			15,00-190,00
CPK (UI/l)	29,00			10,00-41,00
GOT (UI/l)	12,00			10,00-40,00
GPT (UI/l)	6,92			6,00-8,00
Proteínas totales (g/dl)	3,70			3,60-4,60
Albuminemia (g/dl)	2,97			3,90-4,70

PTH: paratohormona; FAL: fosfatasa alcalina; CPK: creatinfosfatoquinasa; TGO: transaminasa glutámico-oxalacética; TGP: transaminasa glutámico-pirúvica.

Para el diagnóstico topográfico se solicitó una ecografía cervical y un centellograma/SPECT de paratiroides/TC con ⁹⁹Tc-sestaMIBI. En la ecografía se constató un nódulo sólido hipocogénico de 9 × 9 mm de diámetro en lóbulo

tiroideo izquierdo, mientras que en el SPECT se evidenció un foco hipercaptante sobre una imagen nodular de 2 × 3 cm en mediastino superior, a la derecha del esófago y en contacto con el borde posterior con la tráquea (Figura 1).

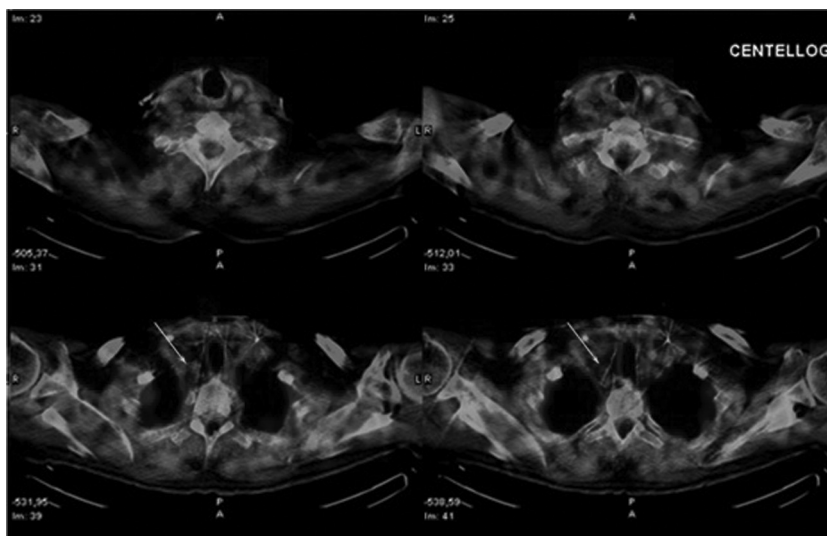


Figura 1. Centellograma/SPECT de paratiroides/TC con 99Tc-sestaMIBI. Foco hipercaptante sobre lesión nodular.

Asimismo, se solicitaron estudios bioquímicos adicionales (Tabla 2).

Tabla 2. Análisis bioquímicos complementarios para el diagnóstico diferencial

	Valores normales	
TSH (μUI/ml)	1,10	0,27-4,20
PRL (ng/ml)	39,30	4,00-15,00
Cadenas livianas en suero		
Lambda (mg/ml)	123,00	93,00-242,00
Kappa (mg/ml)	196,00	138,00-375,00
Gammaglobulinas (g/dl)	0,90	0,70-1,30
Proteinuriograma	Ligera albuminuria	
PSA (ng/ml)	6,90	<4,00
CEA (ng/ml)	2,30	<3,40

TSH: tirotrófina; PRL: prolactina; PSA: antígeno prostático específico; CEA: antígeno carcinoembrionario.

En las radiografías de ambas manos (proyecciones frente y perfil) se constataron erosiones óseas subperiósticas en falanges (Figura 2) y, en un estudio tomográfico de abdomen sin contraste, se evidenciaron litiasis renal bilateral y calcificaciones del parénquima renal, compatibles con nefrocalcinosis. Se realizó videolarínfoscopia que mostró motilidad conservada de cuerdas vocales.

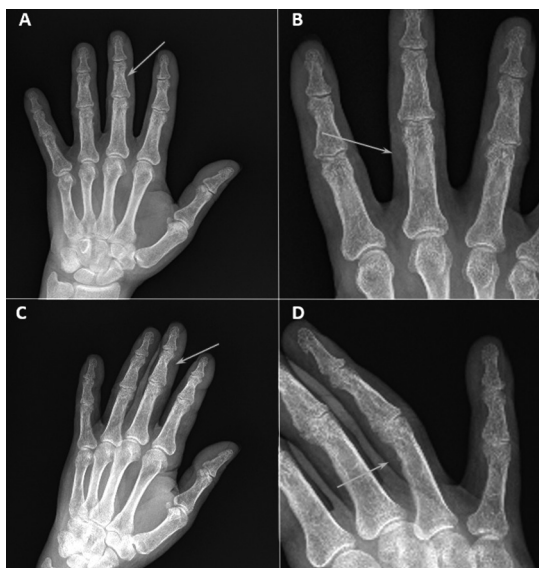

Figura 2. Radiografía de ambas manos (proyecciones frente (A y B) y oblicuo (C y D)). Con flechas blancas se señalan las zonas más evidentes de erosión ósea subperióstica.

Se interpreta como crisis hipercalcémica secundaria a hiperparatiroidismo primario y se decide intervención quirúrgica, realizándose resección de glándula paratiroidea afectada mediante paratiroidectomía mínimamente invasiva.

En el período posoperatorio se constató normalización de los niveles de calcio séri-

co y una reducción significativa de los niveles de parathormona (Tabla 1, columna C). Se inició suplementación con colecalciferol (100.000 UI, vía oral en dosis única) y gluconato de calcio intravenoso (infusión de 1 mg/kg/hora de calcio elemental durante 48 horas) para prevención del síndrome de hueso hambriento. Luego se continuó con 2000 mg/día de calcio elemental y 0,50 µg/día de calcitriol, ambos por vía oral.

El estudio anatomopatológico diferido reveló una lesión adenomatosa paratiroidea de 2,5 de diámetro mayor, vascularizada, encapsulada y surcada de tabiques de tejido conectivo, con células con un patrón de crecimiento difuso, mayormente principales y otras de citoplasmas claros, sin atipia citológica. No se constató la presencia de figuras de mitosis frecuentes, ni invasión de cápsula conectiva o de vasos sanguíneos.

Discusión

Describimos el caso de un paciente que ingresó en la unidad de cuidados críticos por una CH mediada por PTH debida a un adenoma paratiroideo. Presentó compromiso neurológico, renal y gastrointestinal y, tras la estabilización clínica y bioquímica, se lo sometió a una paratiroidectomía mínimamente invasiva dirigida al adenoma paratiroideo identificado en el centellograma de paratiroides-SPECT. En el estadio preoperatorio y antes de implementarse el tratamiento médico (fluidoterapia, diuréticos de asa, antirresortivos y hemodiálisis), presentó niveles extraordinariamente elevados de calcio sérico (24,7 mg/dl) y de PTH (2416 pg/ml), distinguiéndose de la mayoría de los reportes de casos clínicos publicados.⁷⁻¹⁰

La hipercalcemia tiene una prevalencia del 1% en el ámbito extrahospitalario y del 5% en pacientes hospitalizados.¹¹ Las neoplasias malignas (cáncer de pulmón, mama, ovario, mieloma múltiple y linfomas) constituyen la causa más frecuente de hipercalcemia sintomática,² mientras que el HPTP suele cursar

como una hipercalcemia crónica leve y, con frecuencia, asintomática. Sin embargo, la CH es una entidad poco común (1,6-6% de los pacientes con HPTP desarrollan hipercalcemia aguda)⁷ pero con una elevada mortalidad (93,5%) aun tras el tratamiento quirúrgico (6,7%).¹¹

Aunque no hay una definición estandarizada de CH, una forma arbitraria pero razonable de definirla es la siguiente: calcemia corregida por la albuminemia superior a 14 mg/dl asociada, típicamente, con una disfunción orgánica. El diagnóstico debe considerarse también en aquellos pacientes severamente sintomáticos con hipercalcemia menos marcada. La presentación más común involucra a pacientes con hipercalcemia asintomática, leve y de larga duración por un HPTP benigno que presentan una descompensación aguda y una hipercalcemia marcada.

Un estudio retrospectivo de 1310 pacientes con HPTP sometidos a paratiroidectomía demostró que los pacientes con CH (n=88) presentaron valores significativamente superiores de calcio sérico total (15,6 ± 2,0 mg/dl vs. 11,8 ± 0,8, p<0,0001), PTH (782 ± 878 pg/ml vs. 231 ± 302 pg/ml, p<0,0001) y creatininemia (1,6 ± 0,9 mg/dl v. 0,98 ± 0,4 mg/dl, p<0,0001).⁷ Como puede analizarse, tanto los valores de calcemia como de PTH son inferiores a los observados en nuestro paciente. Esto podría deberse al prolongado tiempo de duración de la enfermedad desde el inicio de los síntomas hasta su internación en nuestra institución, así como también a la coexistencia de insuficiencia renal e hipovitaminosis D, que darían lugar a un hiperparatiroidismo secundario concurrente. Sin embargo, la deficiencia de vitamina D y las menores concentraciones de la hormona son más prevalentes en los pacientes con CH. Esto se demostró en otra cohorte retrospectiva de 183 pacientes en la cual la media de vitamina D fue 16 ng/dl en los pacientes con CH (n=29) vs. 26 ng/ml de los pacientes sin crisis.⁸ Por lo tanto, la hipovitaminosis D reportada en nuestro pa-



ciente (13,9 ng/dl) no sería un factor determinante sobre la marcada elevación de PTH (2418 pg/ml). Los valores elevados de PTH inducen a la producción de calcitriol por lo cual es otra causa de disminución del sustrato 25OH vitamina D.

Respecto del compromiso renal observado en nuestro paciente (nefrocalcinosis, litiasis renal y elevación de creatininemia), está demostrado que el riñón es un órgano frecuentemente afectado por la elevación crónica de la calcemia y la PTH en el HPTP.¹² La nefrolitiasis y las complicaciones relacionadas con ella, como infecciones urinarias, hidroureteronefrosis e insuficiencia renal, fueron consideradas complicaciones esperables en la era del HPTP sintomático, siendo menos prevalentes en la etapa del HPTP asintomático actual. Asimismo, la litiasis renal ocurre casi con la misma frecuencia en el HPTP normocalcémico (15%) y el hipercalcémico (19%);¹³ la hipercalcemia prolongada podría reducir la tasa de filtrado glomerular en casos de HPTP. Asimismo, deben considerarse otros factores adicionales que podrían repercutir negativamente, como la edad avanzada, la deshidratación inducida por la diuresis osmótica, la nefrolitiasis, la presencia de quistes renales, la elevación crónica de la PTH que aceleraría la lesión endotelial y, a su vez, generaría resistencia a la insulina, y la hipertensión arterial.¹⁵⁻¹⁷

Asimismo, se ha demostrado una correlación entre el grado de insuficiencia renal y los niveles de PTH en el HPTP.¹⁸ Sin embargo, el umbral de la tasa de filtrado glomerular por debajo del cual se produciría un estímulo para la elevación de la PTH no ha sido definido. Un estudio de 294 pacientes con HPTP demostró que con una tasa de filtrado <30 ml/

min/1,73 m² se elevaban significativamente los niveles de PTH (aunque con una tasa de filtrado <45 ml/min/1,73 m² ya comienzan los trastornos del metabolismo fosfocálcico).¹⁹ Si consideramos esta evidencia y tenemos en cuenta el aclaramiento renal de creatinina de nuestro paciente (22,9 ml/min/1,73 m² estimada según ecuación MDRD-6), podríamos inferir que el grado de disfunción renal podría ser un factor condicionante para el marcado incremento de la PTH. Asimismo, debe tenerse en cuenta que el HPTP puede agravar la disfunción renal.¹²

El 80% de los HPTP son causados por un adenoma único paratiroideo, frecuentemente, de localización inferior. En un 15-20% de los casos se identifica una hiperplasia glandular, mientras que solo el 1% de los casos se deben a un carcinoma paratiroideo.³ Sin embargo, la prevalencia del carcinoma paratiroideo se incrementa a un 4,5-5% en los casos de CH.^{7,9} Otras condiciones consideradas como de alto riesgo de neoplasia maligna paratiroidea son: calcio sérico >14 mg/dl, paciente joven, sexo masculino, compromiso renal y óseo concomitante, masa palpable en cuello (mayor de 3 cm) y disfonía. Estos hallazgos incrementan 4,5 veces la posibilidad de que un paciente padezca un carcinoma paratiroideo.²⁰ Debido a que nuestro paciente comparte varios factores de riesgo, la posibilidad de carcinoma paratiroideo es elevada. La confirmación de esta entidad es histopatológica y, en tal sentido, los hallazgos de la biopsia arrojaron el diagnóstico de adenoma paratiroideo. Sin embargo, dos características cardinales para establecer el diagnóstico de cualquier tipo de cáncer, como la invasión local y las metástasis, no siempre están presentes en el carcinoma paratiroideo y, durante la cirugía, en ausencia de estos hallazgos, el diagnóstico es muy dificultoso y la biopsia por congelación resulta de poco valor. Debido a tales dificultades, los esfuerzos se han dirigido al desarrollo de otros métodos, como

la inmunohistoquímica y el análisis de ADN. La tinción inmunohistoquímica para parafibrina podría evitar errores diagnósticos: su ausencia es una herramienta poderosa para diagnosticar un carcinoma paratiroideo (sensibilidad del 96% y especificidad del 99%).²¹ Sin embargo, las dificultades y la falta de disponibilidad de algunas técnicas hacen que hasta un 50% de los tumores paratiroideos clasificados inicialmente como benignos desarrollen metástasis durante el seguimiento.²⁰

A pesar de la significativa disminución de los niveles de PTH luego de la paratiroidectomía (prequirúrgico: 2416 pg/ml, postquirúrgico: 224 pg/ml), los niveles de la hormona se mantuvieron por encima del rango de referencia del laboratorio (15-65 pg/ml). Esto podría explicarse por la hipovitaminosis D e insuficiencia renal concurrentes. Sin embargo, no puede descartarse la persistencia de tejido paratiroideo remanente se-

cundaria a la enfermedad residual en caso de carcinoma paratiroideo o, en menor medida, a la enfermedad paratiroidea multiglandular.

Conclusión

Aunque los adenomas solitarios constituyen el 80% de los casos de HPTP,³ el caso que hemos presentado muestra una inusual situación en la cual la marcada elevación del calcio sérico y la PTH, con niveles usualmente asociados a una enfermedad paratiroidea maligna, fue consecuencia de un adenoma paratiroideo único benigno.

Conflictos de interés: los autores declaran no tener conflictos de interés.

Se obtuvo el consentimiento escrito del paciente quien autoriza la publicación.

Recibido: octubre 2017.
Aceptado: diciembre 2017.

Referencias

1. Minisola S, Pepe J, Piemonte S, Cipriani C. The diagnosis and management of hypercalcaemia. *BMJ* 2015; 350:h2723.
2. Stewart AF. Clinical practice. Hypercalcemia associated with cancer. *N Engl J Med* 2005; 352:373-9.
3. Walker MD, Silverberg SJ. Primary hyperparathyroidism. *Nat Rev Endocrinol* 2017. doi:10.1038/nrendo.2017.104. <https://www.nature.com/articles/nrendo.2017.104>.
4. Ahmad S, Kuraganti G, Steenkamp D. Hypercalcemic crisis: a clinical review. *Am J Med* 2015; 128(3):239-45.
5. Wilhelm SM, Wang TS, Ruan DT, et al. The American Association of Endocrine Surgeons Guidelines for definitive management of primary hyperparathyroidism. *JAMA Surg* 2016; 151:959-68.
6. Stephen AE, Mannstadt M, Hodin RA. Indications for Surgical Management of Hyperparathyroidism: A Review. *JAMA Surg* 2017; 152(9):878-82.
7. Cannon J, Lew JI, Solórzano CC. Parathyroidectomy for hypercalcemic crisis: 40 years' experience and long-term outcomes. *Surgery* 2010; 148(4):807-12; discussion 812-3.
8. Lowell AJ, Bushman NM, Wang X, et al. Assessing the risk of hypercalcemic crisis in patients with primary hyperparathyroidism. *J Surg Res* 2017; 217:252-7.
9. Phitayakorn R, McHenry CR. Hyperparathyroid crisis: use of bisphosphonates as a bridge to parathyroidectomy. *J Am Coll Surg* 2008; 206(6):1106-15.
10. Singh DN, Gupta SK, Kumari N, et al. Primary hyperparathyroidism presenting as hypercalcemic crisis: Twenty-year experience. *Indian J Endocrinol Metab* 2015; 19(1):100-5.
11. Ahmad S, Kuraganti G, Steenkamp D. Hypercalcemic crisis: A clinical review. *Am J Med* 2015; 128:239-45.
12. Verdelli C, Corbetta S. Kidney involvement in patients with primary hyperparathyroidism: an



- update on clinical and molecular aspects. *Eur J Endocrinol* 2017; 176(1):39-52.
13. Tuna MM, Caliskan M, Unal M, et al. Normocalcemic hyperparathyroidism is associated with complications similar to those of hypercalcemic hyperparathyroidism. *J Bone Miner Metab* 2016; 34:331-35.
 14. Rowlands C, Zyada A, Zouwail S, Joshi H, Stechman MJ, Scott-Coombes DM. Recurrent urolithiasis following parathyroidectomy for primary hyperparathyroidism. *Ann R Coll Surg Engl* 2013; 95:523-8.
 15. Yu N, Donnan PT, Flynn RW, Murphy MJ, Smith D, Rudman A. Increased mortality and morbidity in mild primary hyperparathyroid patients. The Parathyroid Epidemiology and Audit Research Study (PEARS). *Clin Endocrinol* 2010; 73:30-4.
 16. Cvijovic G, Micic D, Kendereski A, et al. The effect of parathyroidectomy on insulin sensitivity in patients with primary hyperparathyroidism – a never ending story? *Exp Clin Endocrinol Diabetes* 2015;123 336-41.
 17. Han D, Trooskin S, Wang X. Prevalence of cardiovascular risk factors in male and female patients with primary hyperparathyroidism. *J Endocrinol Invest* 2012; 35:548-52.
 18. Hendrickson CD, Castro Pereira DJ, Comi RJ. Renal impairment as a surgical indication in primary hyperparathyroidism: do the data support this recommendation? *J Clin Endocrinol Metab* 2014; 99:2646-50.
 19. Tassone F, Gianotti L, Emmolo I, Ghio M, Borretta G. Glomerular filtration rate and parathyroid hormone secretion in primary hyperparathyroidism. *J Clin Endocrinol Metab* 2009; 94(11):4458-61.
 20. Betea D, Potorac I, Beckers A. Parathyroid carcinoma: Challenges in diagnosis and treatment. *Ann Endocrinol (Paris)* 2015; 76(2):169-77.
 21. Tan MH, Morrison C, Wang P, et al. Loss of parafibromin immunoreactivity is a distinguishing feature of parathyroid carcinoma. *Clin Cancer Res* 2004; 10:6629-37.